11.

UNE NOUVELLE OPERATION D'ÉPICANTHUS.

PAR

B. WICHERKIEWICZ.

Parmi les anomalies congénitales des paupières l'épicanthus est une affection plutôt cosmétique que fonctionaire. C'est pourquoi, si l'épicanthus n'est pas trop prononcé rarement on pense à le supprimer.

Mais pourtant on trouve quelquefois des épicanthus non seulement très prononcés et alors choquant notre sens esthétique, mais encore l'épicanthus peut même gêner le regard de celui qui en est atteint, soit dans les cas d'une forte convergence chez les myopes soit quand il est compliqué de strabisme convergent.

Le traitement d'épicanthus doit avoir pour but de raccourcir la partie

1669181

de tégument cutané comprise entre les grands angles de l'oeil et c'est Ammon qui a eu le premier l'idée d'obtenir ce but par l'excision d'un lambeau ovalaire vertical du dos du nez et de réunir ensuite celle-ci par une suture entortillée.

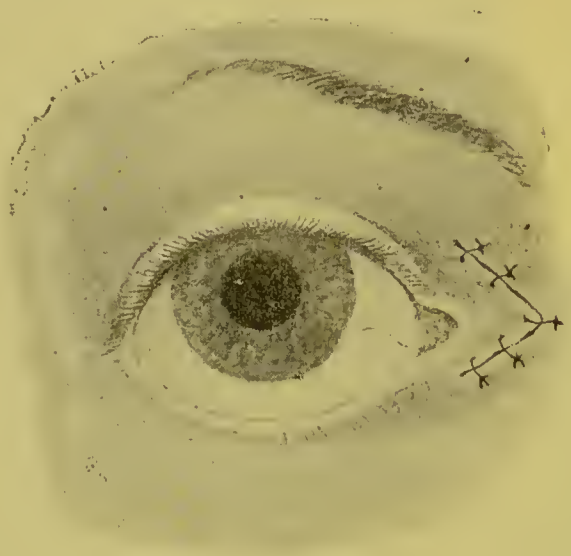

Fig. I.

Fig. II.

Cette méthode a pourtant cet inconvénient, que rarement on parvient à supprimer suffisamment l'épicanthus en rapport à la forme de repli angulaire par la rhinorrhaphie et surtout, le défaut consiste en ce qu'une cicatrice mise trop à l'aspect de tout le monde devient trop

disgracieuse surtout si on n'a pas porté toute son attention sur la réunion exacte de la plaie. Je n'insiste pas sur les modifications.

La rhinorrhaphie ne donnant pas d'après tout ce que je viens de dire de bons résultats j'ai donné plus tard la préférence à la méthode d'Arlt qui excise un lambeau rhomboidal du repli et attaque ainsi directement la peau surabondante. De cette façon la cicatrice ou plutôt les cicatrices deviennent moins visibles. Mais pourtant elles ne sont pas à éviter. Par ce que la coaptation de la plaie ne se fait pas assez exactement il reste toujours une inégalité de la peau dans le grand angle et une défiguration tenant, à ce que la plaie rhomboidale ne correspond pas à la forme du repli cutané.

C'est pourquoi j'ai imaginé depuis bien longtemps et pratiqué plusieurs fois déjà une autre méthode qui me paraît répondre ultérieurement à tout point à notre exigence et à nos désirs.

Comme le repli est presque semilunaire se plaçant devant le grand angle et passant un peu aussi sur les parties internes de paupières, nous devons tacher de retirer la peau le plus fortement de l'angle interne et un peu aussi des deux paupières. On obtient ce but avec un résultat parfait par le procédé suivant:

D'un point qui est situé sur l'horizontale à 8—10 ^{mm}. de la commissure interne partent deux incisions droites, une vers la paupière inférieure formant un angle de 60—90° et touchant presque la base du repli cutané. Des extrémités de ces incisions cutanées partent deux autres convergentes revenant vers le point du départ et formant un angle qui est plus grand que le premier et sa grandeur doit être en proportion directe avec la grandeur du repli, qu'il peut supprimer.

Le lambeau désigné par ces quatre incisions à la forme d'un trapézoide, enlevé, on ferme la plaie par 5 sutures. La forme de ce trapézoide dépendant de la forme du repli il nous est possible d'effacer absolument tout repli cutané d'une façon facile et exacte en même temps et nous n'avons pas besoin de nous préoccuper de nos enfants opérés pour garantir la réunion par première intention.

La première figure que je me permets de vous offrir Messieurs, représente la forme de l'excision cutanée, l'autre le résultat après les sutures.

Je n'ai pas besoin, je le suppose, d'ajouter, que mon procédé est aussi bien appliquable dans l'épicanthus bilatéral que dans l'unilatéral. Dans celui-ci il doit être surtout préféré à toute autre méthode opératoire.

Discussion.

Kuhnt.

Ich möchte zu Gunsten der v. Ammon'schen Operation sprechen, wenn dieselbe in folgender Weise modificirt wird (vergl. Zeitschr. f. Augenheilkunde II, pag. 169). Man umgrenzt das ovaläre Haut-Stück auf dem Rücken der Nase und der Stirn, excidirt dasselbe aber nicht, sondern zieht, nachdem von seiner Oberfläche die Cutis entfernt worden, die Seitentheile darüber. Einige starke Silberfäden schützen vor zu schnellem Durchschneiden. Eine Reihe tiefer Seidenfäden führt den linearen Schluss herbei. Mit dieser Methode sah ich bessere Erfolge als wenn ich strikte nach v. Ammon operirte oder seitliche trianguläre Ausschnitte, wie Vortragender empfiehlt, vornahm.

Petella (Turin).

La méthode, dont M. le Prof. Wicherkiewicz vient de nous faire apprécier les bons résultats, ne peut pas être considérée comme conservatrice dans le vrai sens chirurgical du mot, car il excise une partie de la peau, pour petite qu'elle soit. Je saisis volontiers l'occasion de vous faire connaître une autre méthode, simple et facile, adoptée depuis longtemps par M. le Prof. Reymond à la Clinique ophtalmologique de Turin, laquelle a été dernièrement exposée par M. le Dr. Pes, un des ses assistants, à l'Académie Royale de Médecine de cette ville (séance du 9 juin). La méthode correspond en général, dans la plupart des cas, à son but, visant surtout à rehausser l'esthétique du visage, du moment que dans *l'épicanthus* congénital on a à faire à des individus, qui portent avec eux à la naissance d'autres stigmates pathologiques: la dépression des os à la racine du nez est, pour le cas spécial, une déformation qui s'accompagne souvent de l'épicanthus, que — soit dit en passant — nous n'avons jamais opéré avant la cinquième année accomplie.

Voici donc le procédé. On pratique deux incisions linéaires et verticales, bilatéralement au nez et un peu en avant des replis cutanés qui forment l'épicanthus, d'une étendue qui varie, selon les individus et le dégré du défaut à corriger, de 1 centimètre à 2 et jusqu'à $2^1/_2$ cm. Cela fait, on dissèque avec une sonde la peau du dos du nez par toute la longueur des incisions, en la soulevant à pont. C'est

sous ce pont qu'on fait alors glisser les bords externes de la plaie, de la manière suivante. On prend deux aiguilles avec fils d'argent, qu'on applique à anse d'un bord à l'autre à deux points différents, équidistants entre eux: puis on exerce une traction sur les fils, jusqu'à complète correction de l'épicanthus, et on suture en les entortillant.

Avec cette méthode, tout à fait conservatrice comme on le voit, l'épicanthus disparaît et la cosmèse du nez y gagne beaucoup s'il est déprimé congénitalement, car le pont cutané, dont j'ai parlé et qu'on abandonne à soi-même, finit par se rétracter et, se soudant avec les bords de la plaie, par soulever le plan de la racine du nez.

Si par hasard — ce qui est rare — l'opération n'arrive pas à guérir l'épicanthus, M. le Prof. Reymond se sert alors d'une autre méthode, supplémentaire, pratiquant deux excisions elliptiques aux deux cotés du nez, et avec elle la correction reste parfaite, avec cicatrice linéaire à peine visible. Avec la première méthode le succès est de règle, j'aime à le répéter, et pour cela nous avons abandonné toutes les autres méthodes.

Knapp.

Ich habe früher auch Epicanthusoperationen gemacht, da aber die angeborene Entstellung von Jahr zu Jahr sich mehr verliert, so habe ich viel weniger Gelegenheit zum operiren gefunden.

Wicherkiewicz.

Je n'ai plus beaucoup à ajouter. Justement j'ai oublié de vous dire que j'ai fait plusieurs fois aussi dans l'épicanthus une excision ovalaire, mais celle-ci ne me donnant non plus un effacement exact du repli cutané je l'abandonnais.

En reponse à M. Knapp je dirai qu'il y a d'après mon expérience des épicanthus qui ne se dissipent pas avec l'âge et c'est justement dans ces cas-là, quand je n'ai pu remarquer aucune différence après des années que je me décide à opérer.